

心電図胸部誘導の電極装着部位が異なった場合の影響

新潟医療福祉大学. 臨床技術学科・丸山一美、生駒俊和、野崎涼子、土屋康雄

【背景】

心電図は基本的な生理機能検査の1つとして診療の場で広く活用されており、とりわけ循環器疾患の診断では最初に行なうべき必須の検査である。しかし、標準12誘導心電図を検査するときに、胸部誘導の電極位置が解り難いことがあり、第1肋骨と第2肋骨が区別できないことがあり、決められた部位に装着できず誤った部位に装着して記録を行ってしまうことがある。明らかな原因疾患が認められないにも関わらず、心室細動をきたし突然死に至る疾患に Brugada 症候群がある。この Brugada 型心電図は安静時心電図で右脚ブロック様波形と V₁-V₃誘導での Coved 型または Saddle-back 型の ST 上昇を認める。この波形は電極装着部位が第4肋間より第3肋間の方が特徴的波形の出現率高いとの報告がある¹⁾。そこで V₁-V₂誘導を第4肋間と第3肋間で記録し、心電図診断に及ぼす影響について検討した。

【方法】

対象は臨床技術学科学生 66 名 (男性 41 名, 女性 25 名) である。電極の装着部位を正しく決められた装着部位と一肋間上の部位で記録し、心電計 (フクダ電子製 FCP-8800) に内蔵した心電図診断ソフトで電極装着部位の違いによる心電図所見の影響を調べた。

【結果】

電極装着部位の違いにより心電図所見に変化がみられたのは 22 名でそのうち男性 19 名, 女性 3 名で男女間の有所見率に有意差が認められた (図 1)。最も多くみられた所見の変化は不完全右脚ブロックで 11 名 (男性 9 名, 女性 2 名) であった (図 2)。また男性 1 名 Brugada 様心電図 (Coved 型 ST 上昇) が認められた (図 3)。

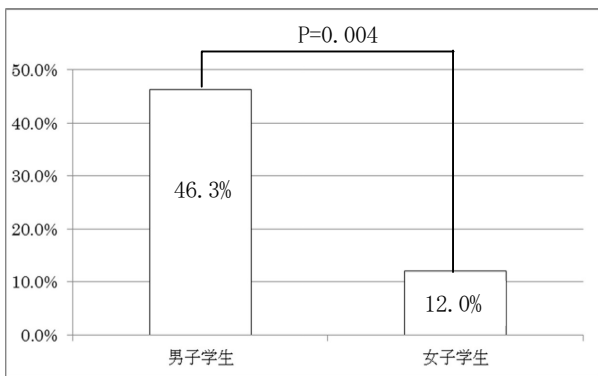
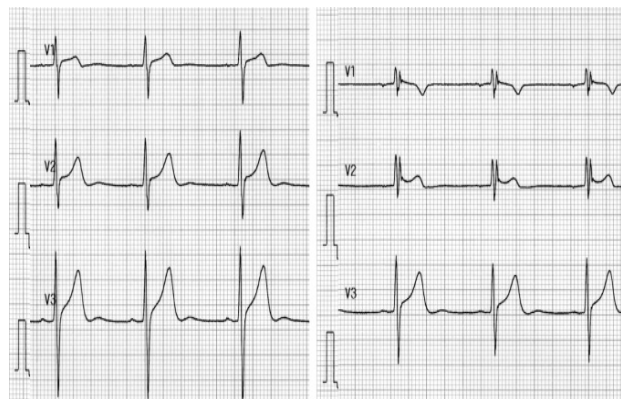
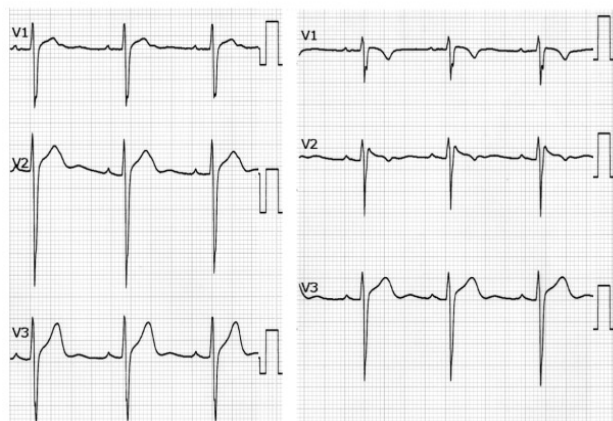


図 1 心電図所見に変化がみられた割合



決められた部位に電極を装着した記録 (左) 一肋間上の部位に電極を装着した記録 (右)

図 2. 不完全右脚ブロックに変化した波形



決められた部位に電極を装着した記録 (左) 一肋間上の部位に電極を装着した記録 (右)

図 3. Brugada 様心電図 (Coved 型 ST 上昇) に変化した波形

【考察】

心電図変化に男女差がみられたのは体格による影響と考えられる。今後の検討課題としたい。電極の装着部位を正しく決められた部位に装着しないと心電図診断に影響を与えることが示唆された (特に男性)。Brugada 様心電図が正常者でも一肋間上の部位の記録でみつかった。今後、追跡調査を行いたい。

【結論】

心電図検査において胸部誘導の電極の装着部位は心電図を判定する上で大きく影響を与えることがわかった。

【文献】

- 1) QT 延長症候群 (先天性・二次性) と Brugada 症候群の診療に関するガイドライン. Circulation Journal Vol. 71, Suppl. IV, 2007 ;1257-70.